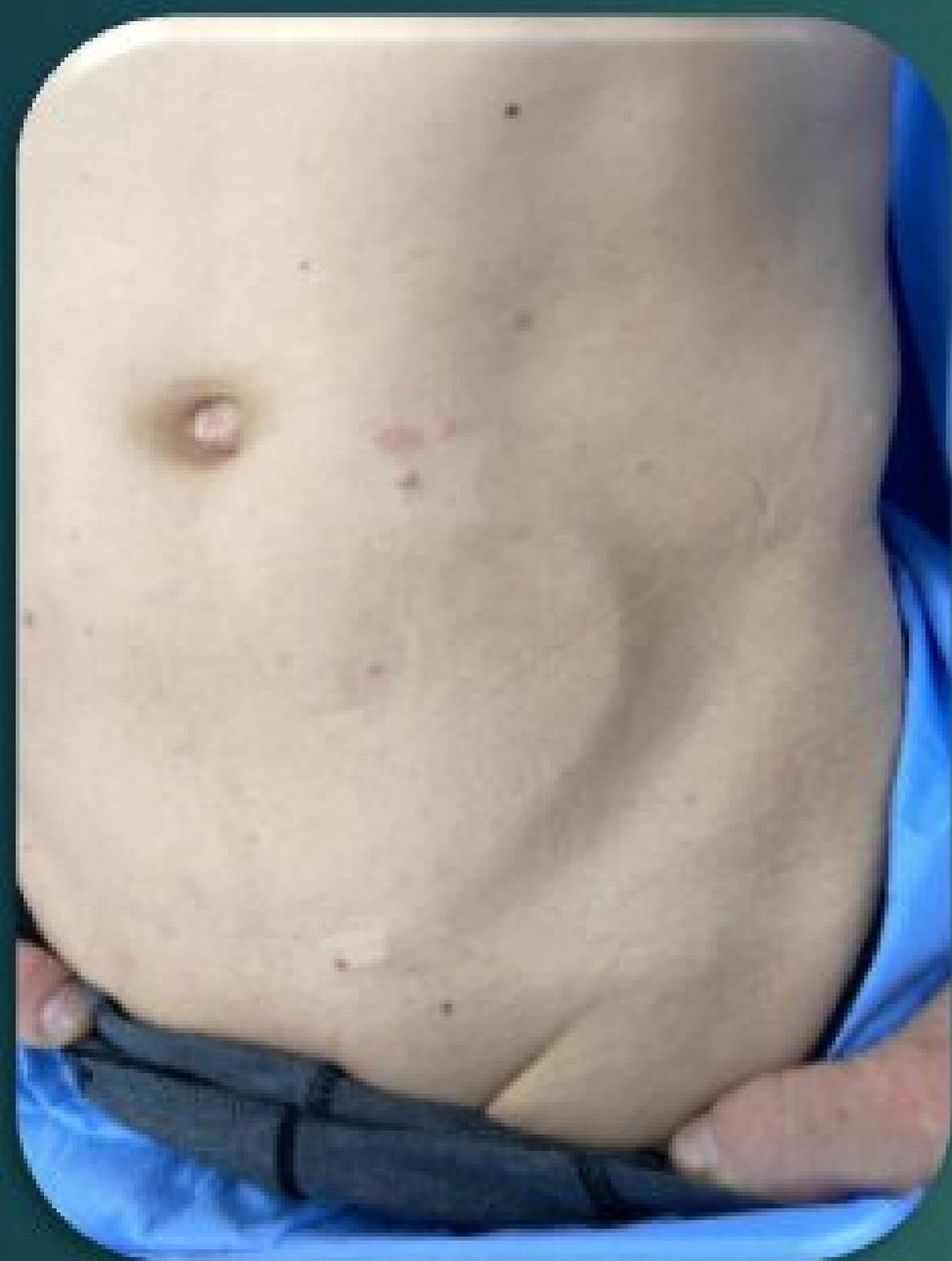

# Postavljanje peritonejskog dijaliznog katetera po Moncrief-Popovich metodi – prikaz slučaja

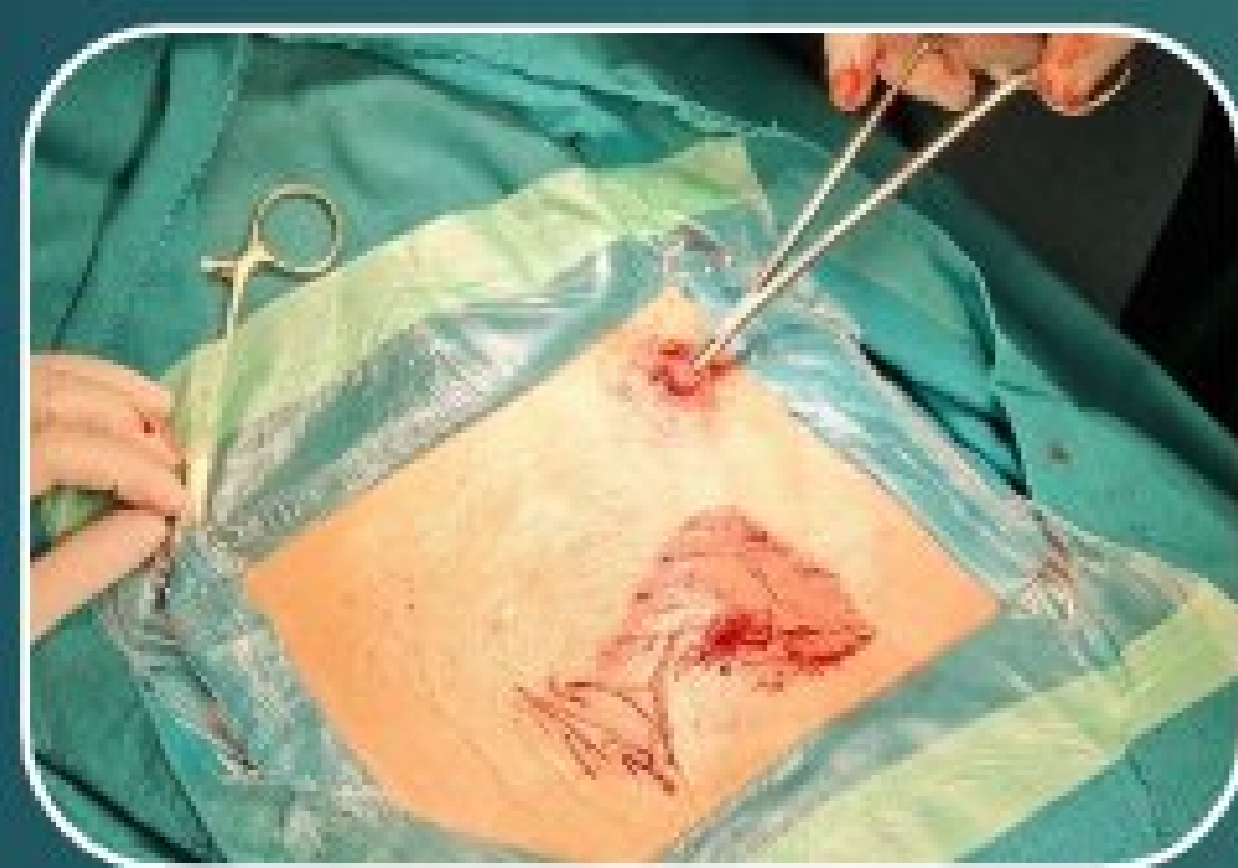**Daria Detelić Ćavar<sup>1</sup>, Zvonimir Misir<sup>1</sup>, Karmela Altabas<sup>1</sup>, <sup>1</sup>KBC Sestre milosrdnice, Vinogradska c. 29, 10 000 Zagreb, Hrvatska**



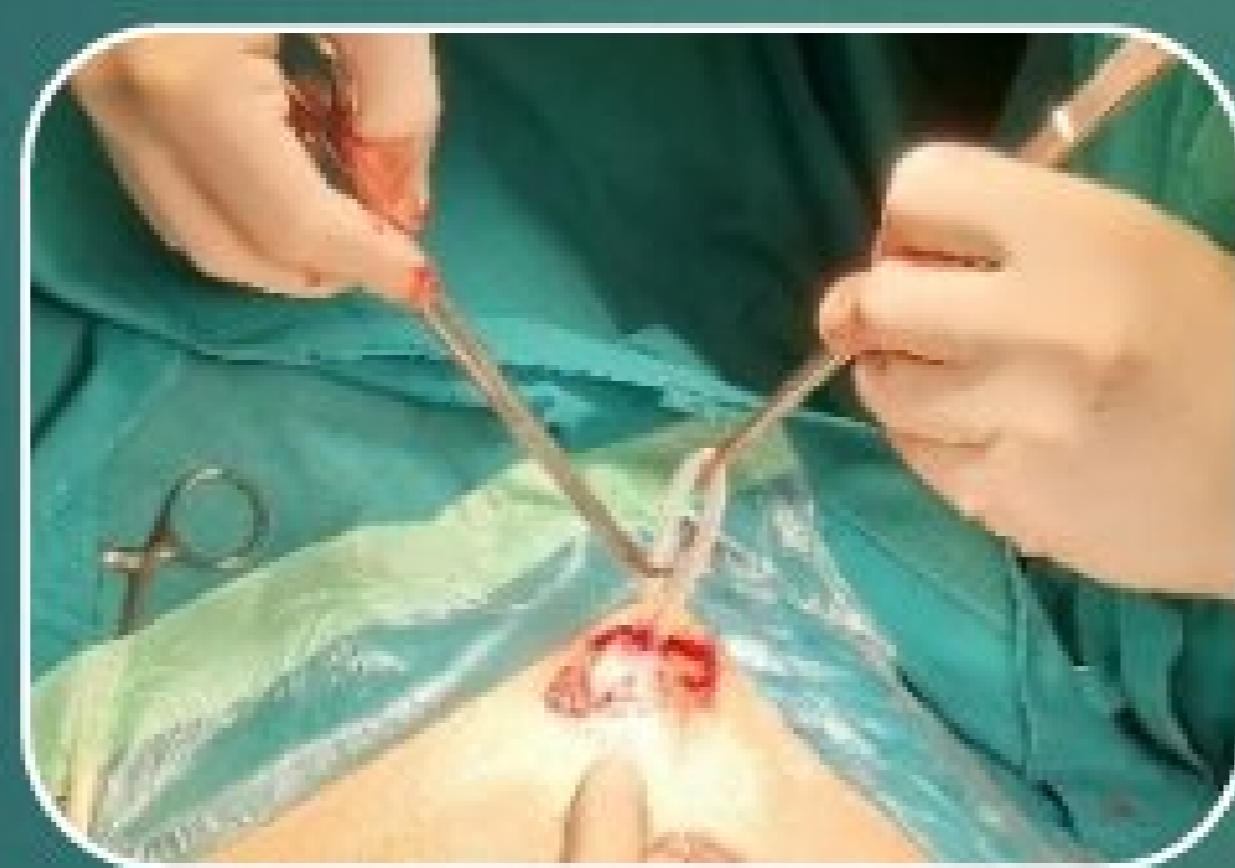- Bolesnik A.J., 1983. godište, KBB u (pre)terminalnoj fazi
- Dijalizni kateter je postavljen **odmah** kad se bolesnik odlučio za peritonejsku dijalizu kao metodu nadomještanja bubrežne funkcije u 03/2021.
- **Izlazni krak peritonejskog katetera je pohranjen subkutano na lijevi hemiabdomen**
- COVID-19 pandemija - neizvjesnost
- Postupak eksteriorizacije učinjen je u 01/2023. te je započeto provođenje CAPD

## ○ Prednosti:

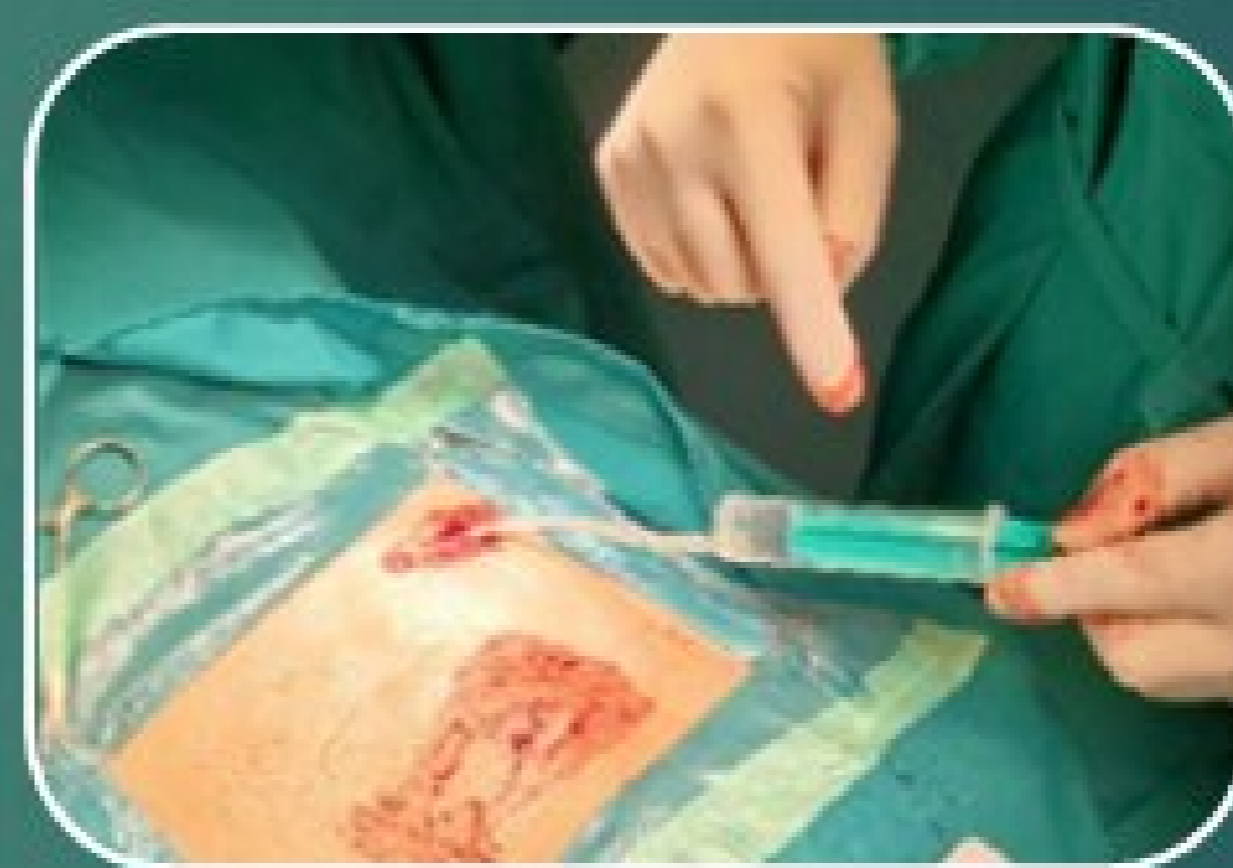
- Postavljanje katetera - **elektivni zahvat**
- **Sigurnost da će se moći krenuti s provođenjem PD u punom opsegu kada to bude potrebno**
- Izbjegava se potreba za akutnom HD u slučaju naglog pogoršanja bubrežne funkcije
- ↓ odustajanje od PD
- U periodu prije dijalize nema mjesta izlazišta - nema potrebe za manipulacijama (ispiranjem...) pa samim time ni rizika od infekcije



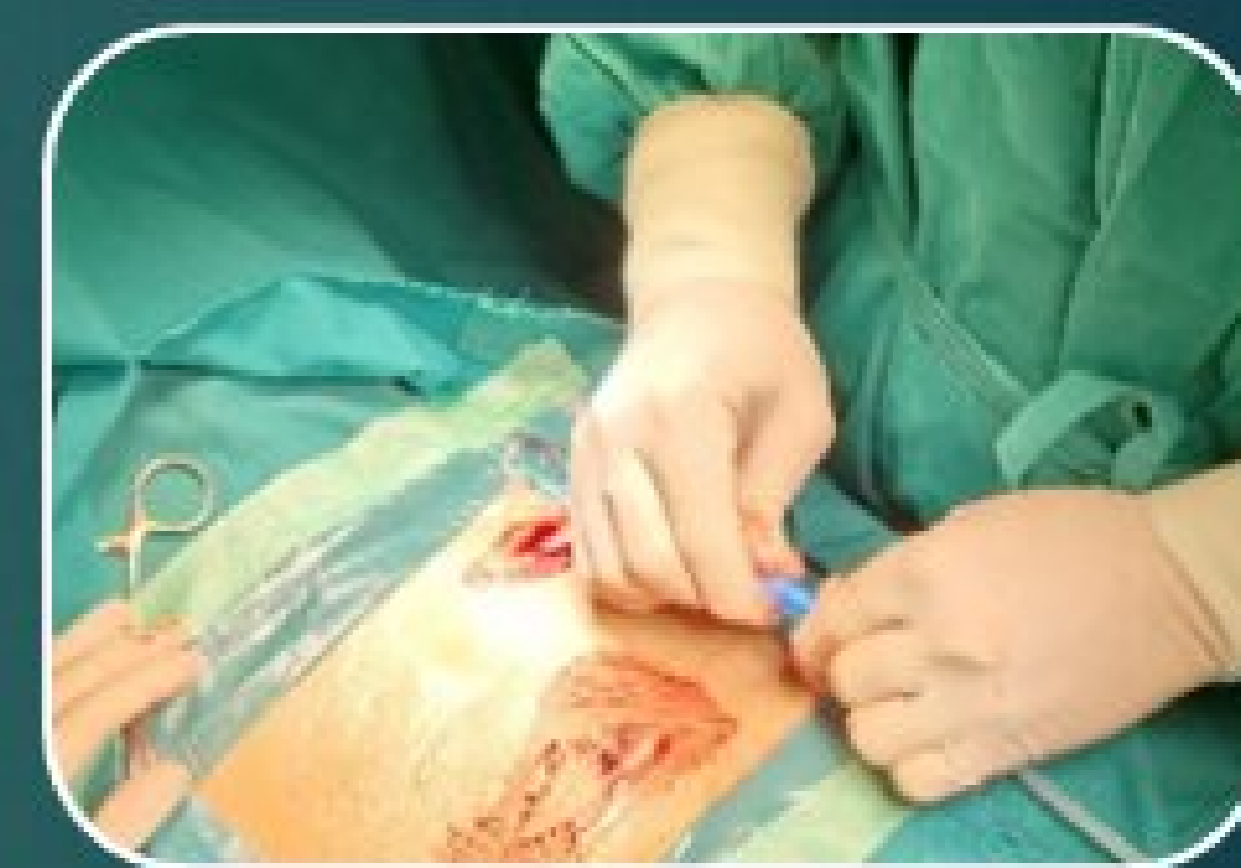Eksteriorizacija izlaznog kraka




Propiranje katetera



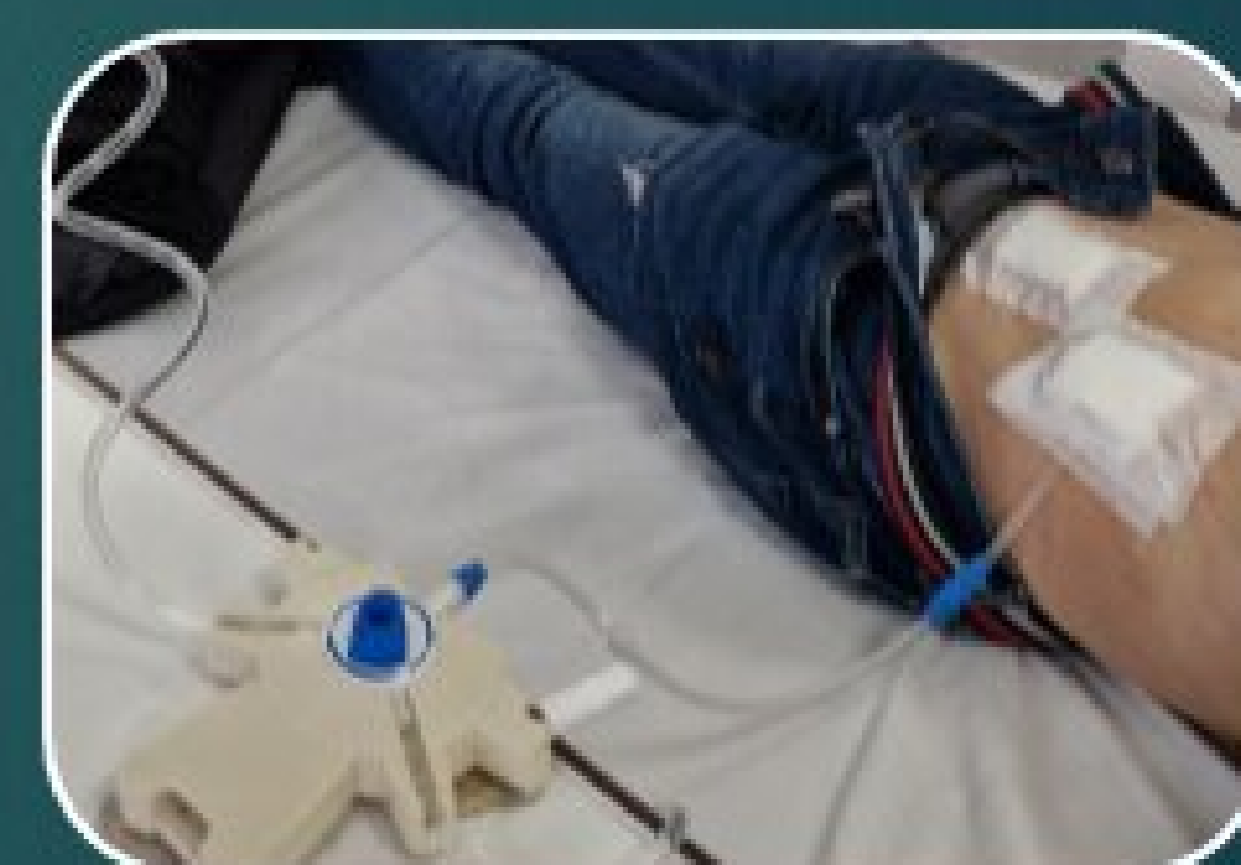
Spajanje na adapter



- Postupak eksteriorizacije izlaznog kraka je jednostavan, kratko traje i obavlja se malim rezom na koži u lokalnoj anesteziji



- Odmah nakon eksteriorizacije, kateter je **spreman za adekvatno provođenje dijalize**, po potrebi i uz velike volumene utoka.
- Proces cijeljenja je već završen i to u sterilnim uvjetima, kateter je fiksiran u svom položaju, formirana je barijera nepropusna za vodu i bakterije - ↓ mogućnost nastanka peritonitisa te curenja dijalizata
- Kraće trajanje CAPD edukacije



Prvo ispiranje – bistar dijalizat