IgA nefropatija u bolesnika s X-vezanim Alportovim sindromom

M. Horaček[1], P. Šenjug[1,2], T. Nikuševa Martić[3], B. Maksimović[4], B. Šimunov[4], D. Galešić Ljubanović[1,2]

1 Zavod za patologiju, Medicinski fakultet Sveučilišta u Zagrebu, Šalata 10, 10000 Zagreb, Hrvatska
2 Odjel za nefropatologiju i elektronsku mikroskopiju, Klinička bolnica Dubrava, Avenija Gojka Šuška 6, 10000 Zagreb, Hrvatska
3 Zavod za medicinsku biologiju, Medicinski fakultet Sveučilišta u Zagrebu, Šalata 3, 10000 Zagreb, Hrvatska
4 Zavod za nefrologiju, Klinička bolnica Merkur, Zajčeva ul. 19, 10000 Zagreb, Hrvatska

HRZZ Hrvatska zaklada za znanost
Sveučilište u Zagrebu Medicinski fakultet
klinička bolnica MERKUR
KBD Klinička bolnica Dubrava

10. Kongres Hrvatskog društva za nefrologiju, dijalizu i transplantaciju; 12. – 15. listopad 2023.

Uvod

X-vezani Alportov sindrom (AS) uzrokovan je mutacijama *COL4A5* gena i očituje se progresivnim nefritisom s hematurijom, senzorineuralnim gubitkom sluha, promjenama na očima i ranom progresijom do završnog stadija bubrežne bolesti (1). U ovom prikazu opisan je 23-godišnji muškarac s X-vezanim AS-om i IgA nefropatijom (IgAN).

Prikaz bolesnika

U dobi od tri godine bolesnik je hospitaliziran zbog hematurije i proteinurije te je učinjena biopsija bubrega na temelju koje je dijagnosticiran AS. U dobi od 21 godine dijagnoza AS-a je potvrđena i metodom sekvenciranja nove generacije (NGS) kojom je nađena patogena varijanta *COL4A5* c.991-1G>C. Tijekom 20-godišnjeg praćenja bolesnik je imao hematuriju, prosječnu 24-satnu proteinuriju od 1,5 g, keratokonus, senzorineuralni gubitak sluha, te očuvanu funkciju bubrega.

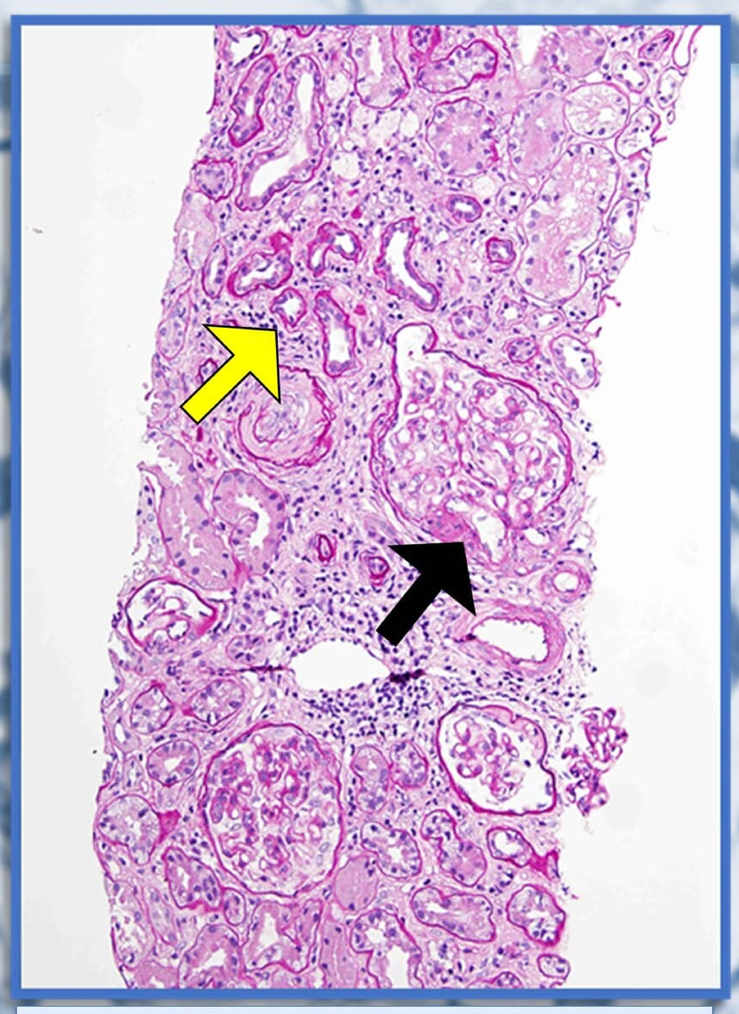

Slika 1. SM: Perihilarna fokalna segmentalna glomeruloskleroza (crna strelica) i intersticijska fibroza i tubularna atrofija (žuta strelica). PAS, 200 x.

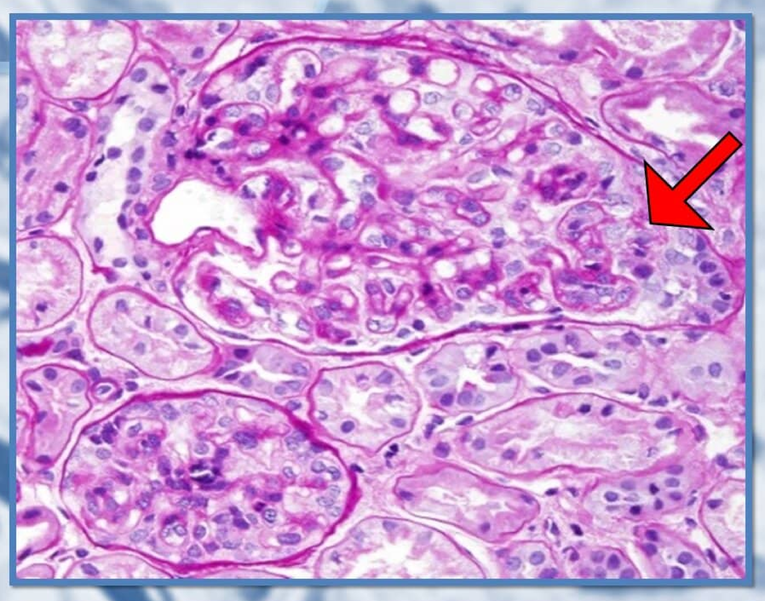

Slika 2. SM: Endokapilarna hipercelularnost (strelica). PAS, 400 x.

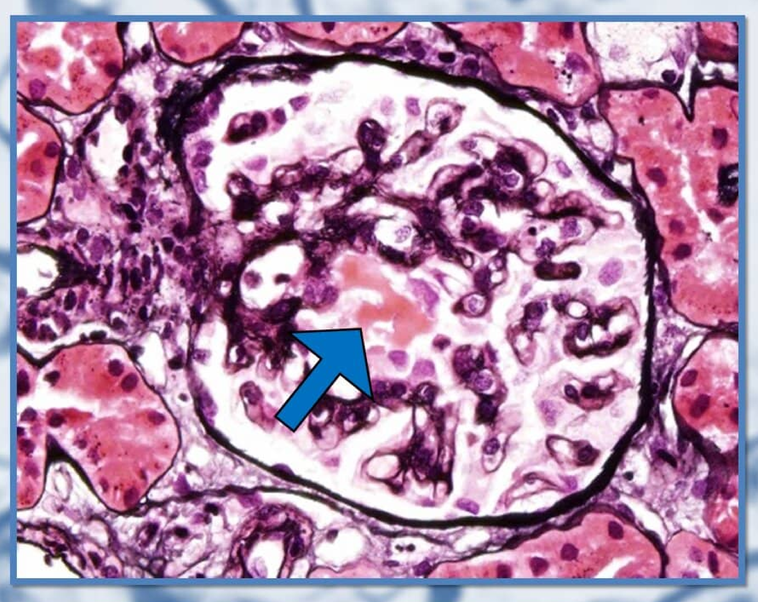

Slika 3. SM: Nekroza (strelica). Jones bojenje, 400 x.

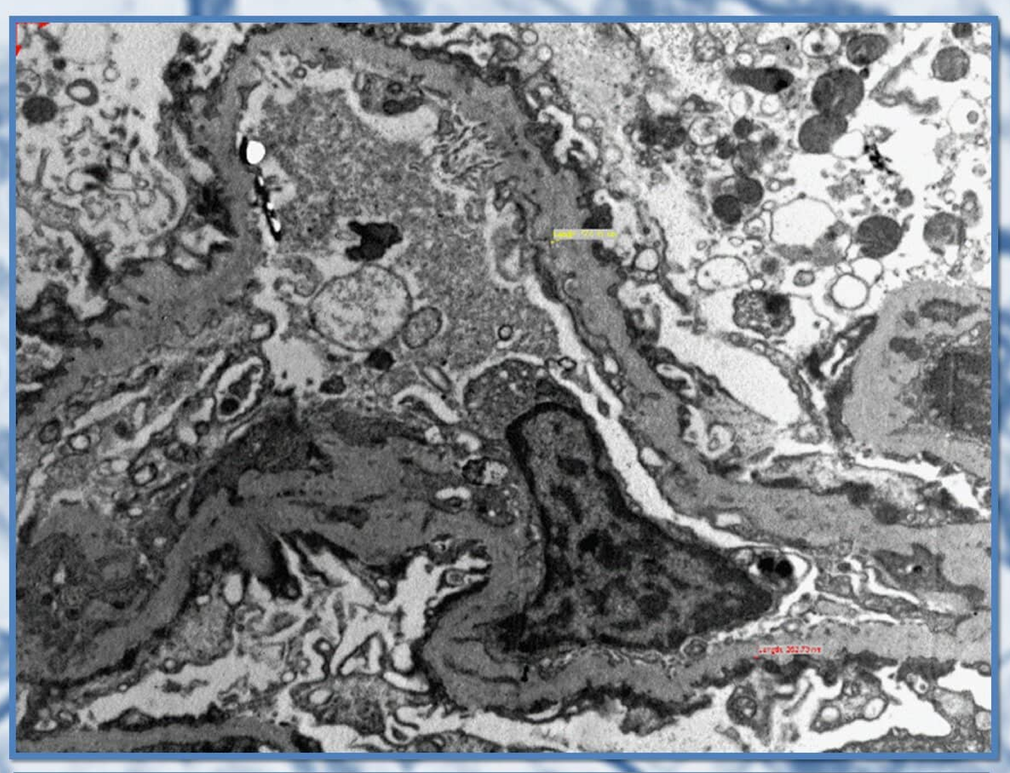

Slika 5. EM: Naizmjenična stanjenja i zadebljanja glomerularne bazalne membrane s lameliranjem iste tipična za Alportov sindrom. 8000 x.

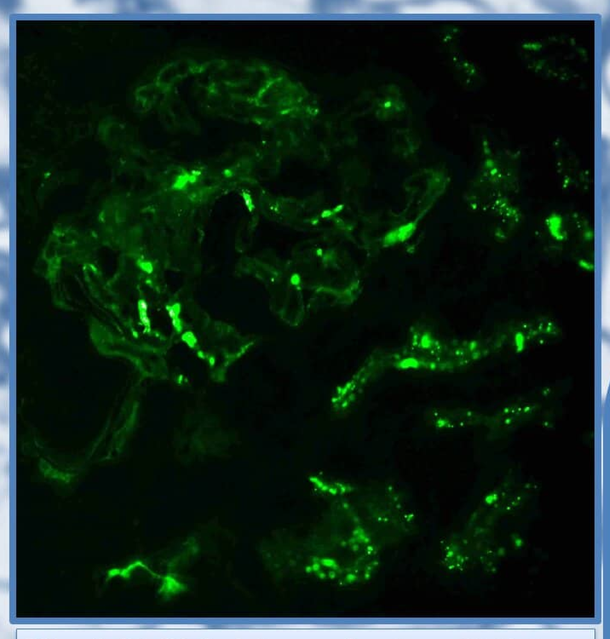

Slika 4. IF: Globalni granularni pozitivitet za IgA u glomerulu. DIF, 400 x.

U dobi od 23 godine bolesnik je razvio 24-satnu proteinuriju od 8,9 g zbog čega je učinjena rebiopsija bubrega. Svjetlosna mikroskopija (SM) pokazala je perihilarnu fokalnu segmentalnu glomerulosklerozu, difuznu mezangijsku i fokalnu endokapilarnu hipercelularnost te nekrozu i polumjesec u jednom glomerulu. Intersticijska fibroza i tubularna atrofija su zahvaćale svega 8 % primljene kore (slike 1, 2 i 3). U imunofluorescenciji (IF) je nađen globalni granularni pozitivitet (1+) za IgA, IgM i C3 te slab pozitivitet za kappa i lambda lake lance (slika 4). Na elektronskoj mikroskopiji (EM) su nađene promjene glomerularne bazalne membrane tipične za AS uz brojne mezangijske i rijetke subendotelne, intramembranske i subepitelne imune depozite (slike 5 i 6). Postavljena je dijagnoza AS-a na koji je superponirana IgAN. Skor promjena prema Oxfordskoj klasifikaciji: M1, E1, S1, T0, C1.

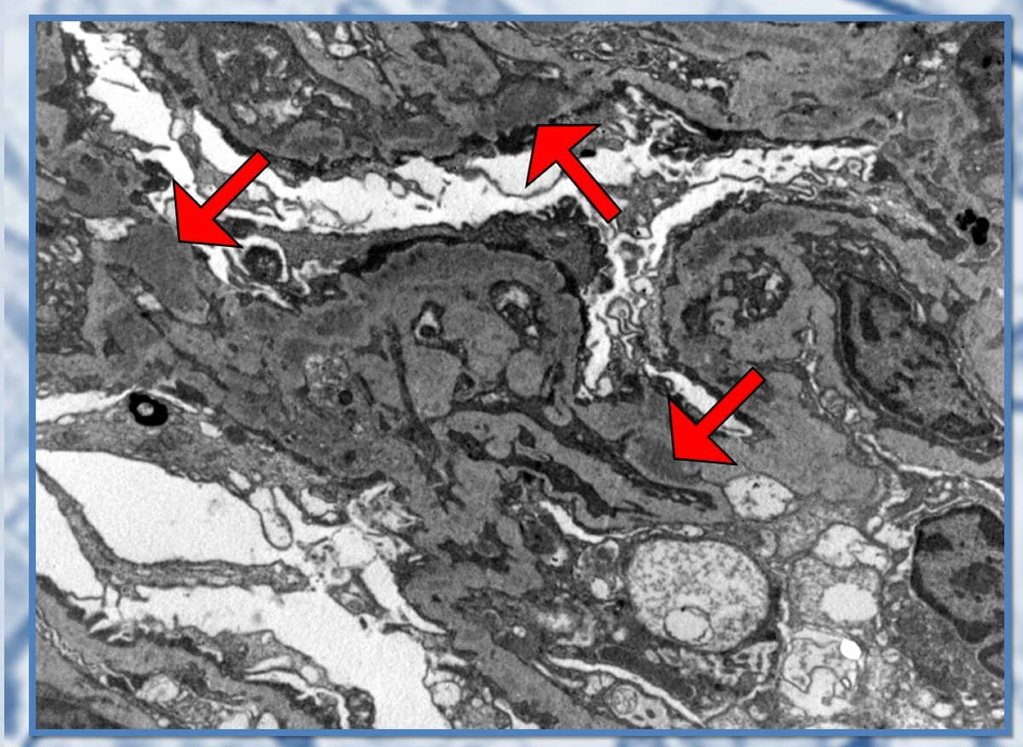

Slika 6. EM: Brojni imuni depoziti u glomerulu (strelice). 6000 x.

Zaključak

Metoda NGS se sve više primjenjuje za dijagnoze AS-a. No, biopsija bubrega je još uvijek jedina metoda koja daje precizan uvid u stanje bubrežnog tkiva, a k tome može otkriti i druge bolesti koje se mogu previdjeti ako se za dijagnozu primjenjuje samo genetsko testiranje.

Literatura:
1. Pirson Y. Making the diagnosis of Alport's syndrome. Kidney Int. 1999;56(2):760-75